EMBARAZO ECTOPICO

EXPERIENCIA DE LOS PROFESIONALES DE SALUD ANTE CASOS DE EMBARAZO ECTOPICO

DRA SANDRA CAROLINA MENA UGARTE

DEFINICION

- EMBARAZO QUE OCURRE CUANDO EL OVULO FECUNDADO SE IMPLANTA FUERA DE LA CAVIDAD UTERINA

ACLARACION

EL UNICO ORGANO CAPACITADO PARA EL DESARROLLO DE UN EMBRION ES EL UTERO Y DENTRO DE ESTE, HAY UN UNICO SITIO CAPACITADO PARA SU DESARROLLO QUE ES EL ENDOMETRIO EN LA CAVIDAD UTERINA.

CLASIFICACION

- SEGÚN SU LOCALIZACION:
  - TUBARICO 98.3 %
  - ABDOMINAL 1.4% (INTRALIGAMENTARIO)
  - OVARICO 0.15%
  - OTROS:

    CERVICAL,CORNUAL

    DE LA CICATRIZ UTERINA

    HEPATICO, ESPLENICO

DIAGNOSTICO HABITUAL

- SE SOSPECHA POR SINTOMATOLOGIA CLINICA
- PRUEBA DE EMBARAZO CUALITATIVA POSITIVA
- USG : UTERO VACIO +
  - MASAS MIXTAS ANEXIALES
  - HEMATOSALPINX
  - SACO GESTACIONAL:

    SIN EMBRION

    CON EMBRION SIN FCF

    CON EMBRION CON FCF

HOSPITAL NACIONAL DE LA MUJER

TOTAL DE EMBARAZOS ECTOPICOS

2014	2015	2016
70	98	75

NO SE HA REGISTRADO MORTALIDAD MATERNA EN ESTOS AÑOS

EMBARAZO ECTOPICO

ECTOPICO TUBARICO

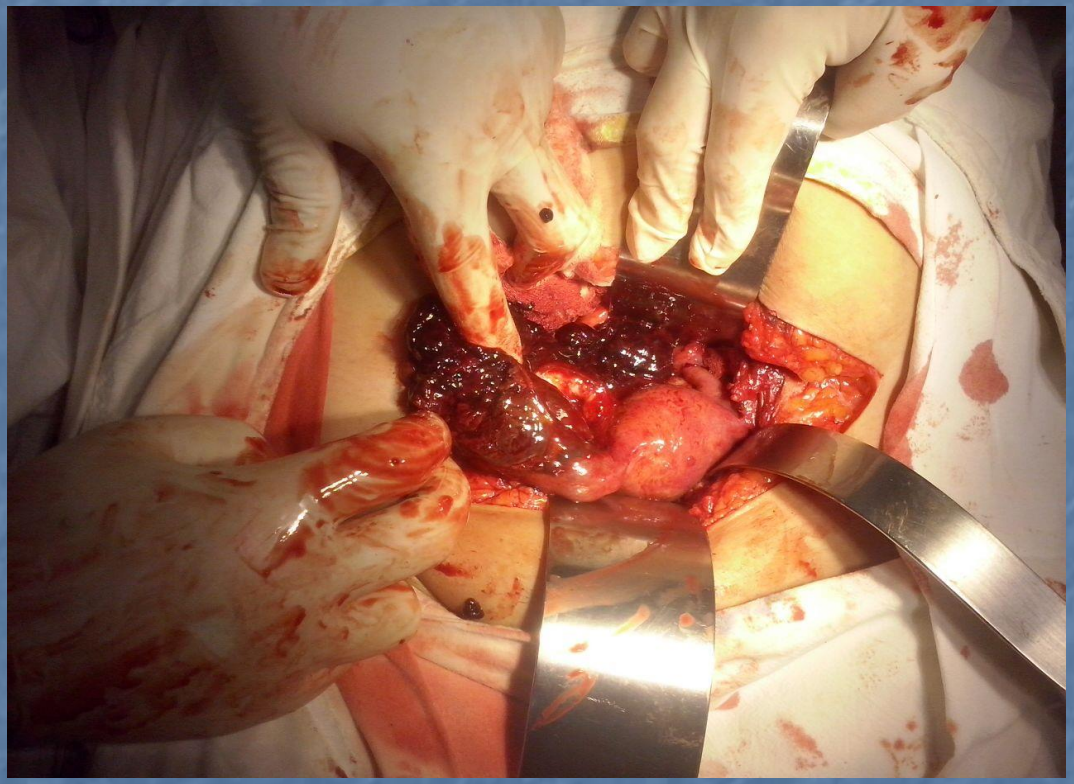

"EMBARAZO NO VIABLE"

ECTOPICO ABDOMINAL

- 1% DE LOS EMBARAZOS ECTOPICOS SE IMPLATARAN EN LA CAVIDAD ABDOMINAL.

- ESTOS EMBARAZOS PUEDE ALCANZAR EDADES GESTACIONALES SUPERIORES A LAS 22 SEMANAS (LIMITE INVIABLE) SIN EMBARGO EL PRONOSTICO FETAL ES MALO. DEBIDO A LA FALTA DE LIQUIDO AMNIOTICO PRESENTAN COMPLICACIONES PROPIAS DE LA INMADUREZ Y DE LA HIPOPLASIA PULMONAR.

- LOS SITIOS DE IMPLANTACION ABDOMINAL REPRESENTAN UN EMBARAZO DE ALTO RIESGO DE HEMORRAGIA , SEPSIS Y MUERTE MATERNA QUE RESULTARA , EN LA MAYORIA DE CASOS POR LA IMPOSIBILIDAD DE REMOVER LA PLACENTA DE SU SITIO EN LA LAPAROTOMIA.

- LA RECOMENDACIÓN MEDICO-CIENTIFICA INTERNACIONAL ES FINALIZAR LA GESTACION

ECTOPICO ABDOMINAL

- NO HAY REGISTROS EN HNM ANTES DE 2005
- OPINION DE LOS EXPERTOS:
  - SE CONOCE DE 5 CASOS

1° 2001 EMBARAZO QUE SE FINALIZO A
LAS 34 SEMANAS
SE DEJO LA PLACENTA IN SITU
LA PACIENTE FALLECIO POR SEPSIS.

2° EMBARAZO DE 28 SEM, BOLSA ROTA EN CAVIDAD
ABDOMEN AGUDO , RN FALLECIO. METROTEXATE.

3°2012 EMBARAZO DE 32 SEM
RN FALLECE POR INMADUREZ PULMONAR Y
NEUMONIA.

- 4° 2012: 15 SEMANAS .IMPLANTADA
  EN FONDO SEL SACO SE LOGRO REMOVER TODA LA PLACENTA

5° 2015
PRIMIGESTA
21AÑOS
SIN AP MEDICOS NI QCOS

CONSULTO POR DOLOR ADOMINAL
USG PARTICULAR REPORTA EMBARAZO
ECTOPICO CORNUAL DERECHO DE 17 SEMANAS
REFERIDA A HNM

Fecha: **26/06/2015** FUR: Amenorrea:

Embarazo: **Único**
Situación: **Transverso** Presentación: **Ninguno**
Dorso: **HACIA ABAJO.**

FETO:

Actividad Cardíaca: **Si** Frecuencia: Lat x Min.
Actividad Fetal: **Presente**
Vent Cerebral: **Normal**
Línea Media: **Satisfactorio**
Col. Vertebral: **Normal**
Riñones: **Normal**
Vejiga: **Vacía**
Estómago: **Lleno**

Liquido Amniotico: **Normal**

MEDIDAS FETALES:

DBP:	**4.1CM**	Para:	**18.4**	Sem:
C.C:	**CM14.4**	Para:	**17.5**	Sem:
C.A.:	**CM11.8**	Para:	**17.4**	Sem:
FEMUR:	**CM2.5**	Para:	**17.3**	Sem:
PESO:	**202GR**	Percentil:		
BIOMET:	**17SEM4 D**	**FPP: 30/11/2015**		

PLACENTA:

Madurez: **0** Grosor:
Localización: **Posterior**

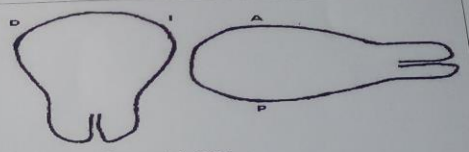

Cms del OCI:

Diagnóstico:
EMBARAZO EXTRAUTERINO DE : 17 SEMANAS 4 DIAS.
UTERO DE : 9.0 X 6.0 X 7.0CMS, INTERMEDIO.
DE CONTORNO REGULAR, MIOMETRIO HOMOGENEO, ENDOMETRIO DE : 40.0MM, DE ESPESOR.
OVARIO DER: DE ASPECTO NORMAL DE: 3.2 X 1.7 CMS. SE OBSERVA FETO Y SACO AMNIOTICO ENTRE ESTE OVARIO Y EL UTERO .
AL ESTUDIO CON FLUJOMETRIA DOPPLER SE VISUALIZA CONTINUIDAD VASCULAR DE LA TROMPA DE FALOPIO HACIA LA BOLSA AMNIOTICA.
OVARIO IZQ: DE ASPECTO NORMAL DE: 2.9X1.3CMS.
DX: COMPATIBLE CON EMBARAZO ECTOPICO DE PROBABLE ORIGEN TUBARICO DERECHO.

EOLIVARES

Dra. Sandra Carolina Mena Ugarte
DOCTORA EN MEDICINA
J.V.P.M.: 1118

DRA. SANDRA CAROLINA MENA UGARTE.

VRS ABDOMINAL.

Conclusión:

- Las diferentes secuencias obtenidas, evidencian la presencia de embarazo en posición ectópica en la cavidad abdominal pélvica, por fuera de la cavidad uterina.
- El saco gestacional esta adherido completamente a la superficie posterior del fundus y cuerpo del útero.
- El feto es único, y la placenta es de localización inferior en el saco, esta última con grosor de 25mm.

EVOLUCION

- 3 CUADROS DE DOLOR ABDOMINAL
  (RETORCIDO DE OVARIO)
- MANEJO EXPECTANTE HABITUAL,
  DADA DE ALTA Y REINGRESO.
- 29 SEM: ABDOMEN AGUDO
  LPE DE URGENCIA :
  (TUBARICO VRS INTRALIGAMENTARIO +/- 1LTR SANGRE EN CAVIDAD) SALPINGOOFORECTOMIA DERECHA
  3LTS DE HARTMAN
  4U GRE
  3U PFC

- DADA DE ALTA ACTUALMENTE EN CONTROL DE INFERTILIDAD.

ANESTESISTA/ANESTESIOLOGO _____ INSTRUMENTISTA _____

HORADE INICIO 12:01 HORA FINAL 12:55 DURACION _____

DIAGNOSTICO PRE QUIRURGICO Embarazo Ectopico abdomen Roto.

DIAGNOSTICO POST QUIRURGICO 2PE: Salpingoforitis (D) con Feto in situ (Ectopico Tubarico D) Intraligam.

CIRUGIA REALIZADA Laparotomia Exploradora.

TIPO DE ANESTESIA General = TOT

PIEZA ENVIADA A ANATOMIA PATOLOGICA _____

CULTIVOS Ninguno. DRENOS Ninguno.

HALLAZGOS Utero sano p 16 sem bien de Regular tamaño y anexo izquierdo sano. Se Observa Tumoracion violácea de ± 26 cm. con feto y placenta en su interior pedículo Torcido violáceo.

TECNICA QUIRURGICA BAG Laparotomia Supra-Infra umbilical por planos Hasta cavidad abdominal, se observa Tumoracion violácea ± 26 cm con feto y placenta en su interior ovario (D) violáceo Pedículo torcido se pinza con 2 pinza Kelly se Sutura lig y corta pedículo se Retira pieza anatomica se Verifica Hemostasia de la cavidad abdominal con ± 1 lto de SSN.

TA FINAL: _____ SAT. O2: _____ FC: _____ BH FINAL: _____

CUENTA FINAL: _____

FIRMA Y SELLO DEL CIRUJANO _____

2014

PACIENTE:

REGISTRO N° 09710-2015 **SERVICIO:** SALA DE OPERACIONES HOSPITAL

FECHA DE RECIBIDA: 18/09/2015

****

ESTUDIO MACROSCOPICO:

Placenta completa que pesa 472 gramos, placenta mide 16x15x7 cm., al corte el tejido placentario se encuentra cubierto y adherido en su lado materno a una capa de tejido de aspecto muscular de hasta 2 cm. de espesor, el tejido corionico se observa hemorrágico, no se reconoce las membranas ovulares y presenta un cordón umbilical de inserción excéntrica de 20x1.3 cm. al corte muestra 3 vasos. Se incluyen 6 cortes representativos en 3r

A- 3 cortes del tejido placentario adherido a la capa de aspecto muscular en 3r.

ESTUDIO MICROSCOPICO:

Se observa tejido placentario del tercer trimestre con presencia áraas de necrosis coagulativa, hemorragias y depósitos de fibrina intervellositarias, abundantes vellosidades coriales con hiperemia; el amnios sin alteraciones y el cordón umbilical presenta 3 vasos. El tejido placentario se encuentra implantado en capa de músculo liso sin relación con el tejido tubárico ni ovárico

Dx: Embarazo ectópico abdominal
Placenta del tercer trimestre
Hemorragias y depósitos de fibrina intervellositarias
Concestión vellositaria
Infartos isquémicos placentarios
Cordón umbilical con 3 vasos

RESULTADOS

- 5 CASOS

1 MUERTE MATERNA

4 PACIENTE CON CIRUGIAS QUE COMPROMETEN LA FERTILIDAD.

1 RN VIVO.(No hay registro)

0 CASOS FAVORABLES PARA AMBOS.

ASESORAMIENTO MEDICO

- EL MEDICO LA REALIZA EN BASE A LA EVIDENCIA CIENTIFICA
- LA INFORMACION BRINDADA A LA PACIENTE DEBE DE SER CLARA EN CUANTO AL PRONOSTICO FETAL INVIABLE Y PRONOSTICO MATERNO CON ALTO RIESGO DE MORTALIDAD.

- CONSENTIMIENTO INFORMADO

PUNTOS A CONSIDERAR

- NO ES NECESARIA 1 MUERTE MATERNA MAS PARA COMPRENDER LA FISIOPATOLOGIA Y EVOLUCION FATAL DEL EMBARAZO ECTOPICO
  (PREVENCION Y CONTROL DE DAÑOS)

- DEBEMOS PROCURAR NO CAER EN LA MEDICINA PATERNALISTA Y PERMITIR UNA DECISIÓN INFORMADA DE LA PACIENTE SOBRE SU CONDICION DE SALUD.(EE ABDOMINAL)

- ES NECESARIO ALINEARNOS A LAS RECOMENDACIONES DE MANEJO INTERNACIONALES Y SIEMPRE ORIENTAR A LA PACIENTE A LA LUZ DE LA EVIDENCIA CIENTIFICA, QUE NOS INDICA INTERRUMPIR EL EMBARAZO ECTOPICO EN TODAS SUS VARIEDADES Y EFECTUAR EL CONTROLAR DAÑOS.

MUCHAS GRACIAS
POR SU ATENCION